

医療機関名

ひ こう せい はん こん
肥厚性瘢痕・ケロイド
傷あと治療の
ハンドブック

監修

小川 令 先生

日本医科大学形成外科学教室 主任教授

傷の治り方

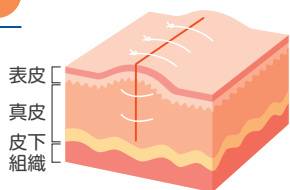
皮膚は表面から深部に向かって「表皮」「真皮」「皮下組織」で構成されています。「真皮」にまで傷を負うと、真皮は新しい細胞を増やして傷を埋めようとします。これが傷あとになります。手術などで真皮まで受けた傷は、「炎症期」「増殖期」「成熟期」という過程で治っていきます。手術から3日

程度で表皮の傷口は閉じますが、皮膚の下では炎症が続いています。この期間に、さまざまな要因が加わると、炎症が継続して赤く盛り上がって目立つ傷あとになることがあります。

術後～3日

炎症期

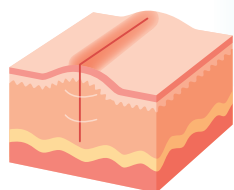
表皮が再生化され、傷口が閉じます。皮膚の下では炎症が起きています。赤い腫れや痛みが生じます。



術後3日～3週間

増殖期

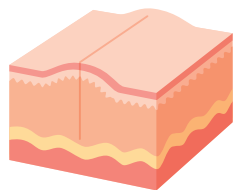
傷をくっつけようとして新しい細胞が増殖し、肉芽組織が傷の隙間を埋めていきます。赤みや軽いかゆみが出てきます。



術後3週間～1年

成熟期

細胞の活動が鎮まり、赤みやかゆみなども落ち着き、傷は安定します。




さまざまな要因が加わると

※この冊子には詳しくはP.15で紹介しています。

肥厚性瘢痕

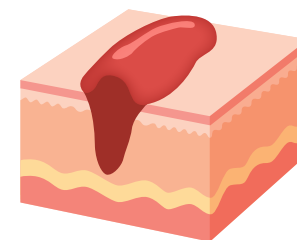
もとの傷に沿って皮膚が盛り上がり、赤みやかゆみが生じます。



肥厚性瘢痕が悪化すると

ケロイド

もとの傷より大きく赤みと盛り上がり広がります。痛みやかゆみが強くなります。



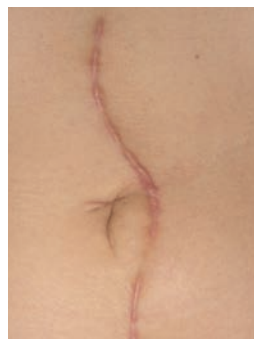肥厚性瘢痕とケロイドの違い

肥厚性瘢痕やケロイドになる要因

肥厚性瘢痕

特徴

- もとの傷の範囲で赤みや盛り上がりが生じる
- 軽いかゆみや痛みがある
- 時間の経過とともに自然に治癒することがある

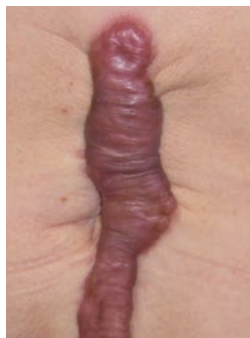

腹部手術後

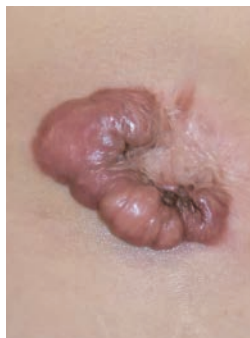ケロイド

特徴

- もとの傷の範囲よりも赤みや盛り上がり広がる
- 強いかゆみや痛みある
- 自然治癒が少ない



腹部手術後



腹腔鏡手術後

体質

女性ホルモン

妊娠で悪化することが知られていて、女性ホルモンの増加が原因と考えられています。

高血圧

血圧が高いと、血管が硬くなり、血液の流れが速くなるので、傷の炎症が強くなって悪化すると考えられています。痛みも強くなり、睡眠に影響があるという患者さんもいます。

遺伝的因子

特定されていませんが、傷の重症化と遺伝の関係が指摘されて研究が進められています。人種による違いも知られています。

物理的刺激

伸展刺激

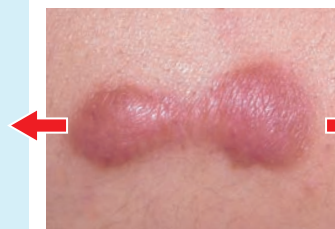日常的な動きで、傷あとやまわりの皮膚が引っ張られるために炎症が起こります。

摩擦などの刺激

傷が衣類などとこすれたり、傷あとを保護しているテープをはがしたりするときの刺激などによって炎症が起こります。

過度の飲酒、長時間の入浴、激しい運動など

血管が広がったり、血液の流れが速くなったりすることが関係していると考えられています。



伸展刺激ってなに？

皮膚が引っ張られる方向に、赤みや傷の盛り上がり広がることです。

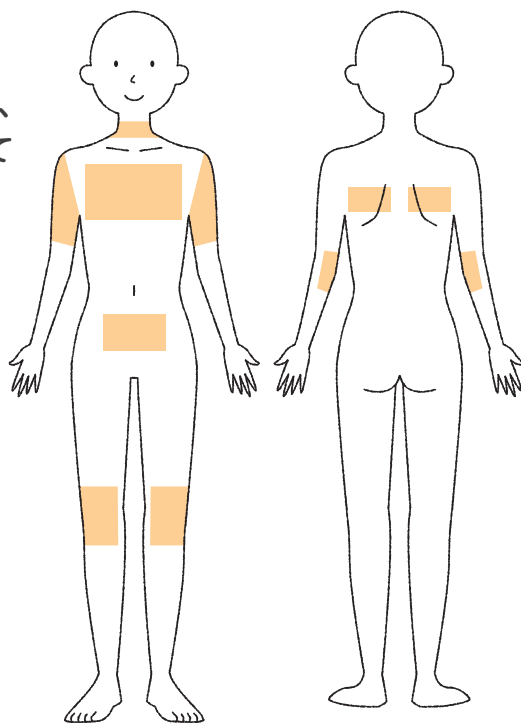
Part 3

肥厚性瘢痕・ケロイドはどこにできるの？

肥厚性瘢痕・ケロイドはどこにできるの？

こんな場所・こんなときにできやすい

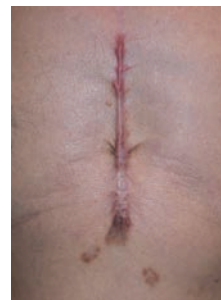からだを動かすと皮膚が引っ張られる場所です。頸部、前胸部、肩甲部～上腕部、下腹部など皮膚が引っ張られて動くところや、常に曲げ伸ばす肘・膝などの大関節部は、肥厚性瘢痕・ケロイドができやすい部位です。



ケロイドの発生頻度*1

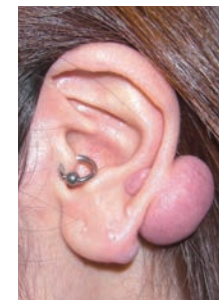すべてのケロイド・肥厚性瘢痕の約半数が、前胸部に発生します。また、心臓外科の胸部手術後の約半数はケロイド・肥厚性瘢痕が発症すると考えられています。

*1 参考資料：Ogawa R, et al.: Wound Repair Regen. 2012; 20(2): 149-57, Sugimoto A, et al.: Plast Reconstr Surg. 2022; 150(3): 659-69.



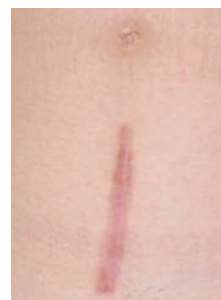前胸部

- 心臓などの前胸部手術の傷あと
- にきびのあと など



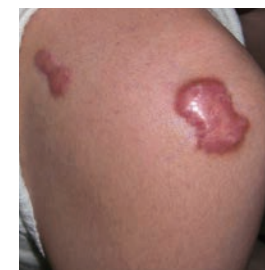耳

- ピアスの穴を開けたあと
- 粉瘤(皮膚にできる良性の腫瘍) など



下腹部

- 帝王切開の傷あと
- 腹部手術の傷あと など



関節部(肩・肘・膝など)

- にきびのあと
- 外傷
- BCGの注射のあと など

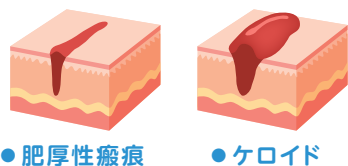
薬物療法

「副腎皮質ホルモン剤」は通例、「ステロイド」といわれています。

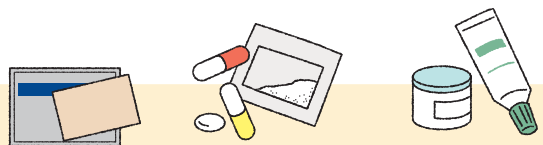薬物療法以外の治療法

肥厚性瘢痕やケロイドは皮膚の下で炎症が起こり続けている状態です。治療の基本は薬物療法で炎症を抑えます。

診断



薬物療法



副腎皮質ホルモン
(ステロイド)テープ剤



経口剤
または
塗布剤

上記の治療によって効果が認められない場合は、以下の治療を検討します。

副腎皮質ホルモン
(ステロイド)テープ剤



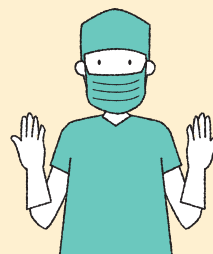注射剤

効果が認められれば、投薬時間や間隔を少しずつ減らして保湿剤などの外用剤を使います。

※治療に使用のお薬については P.10 で紹介しています。

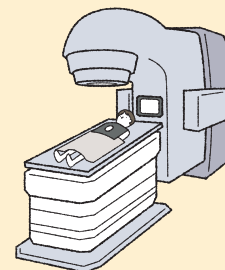
薬物療法で効果が得られなかった場合はこれらの治療法を検討します。

手術



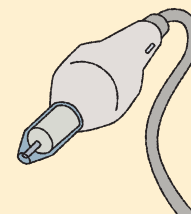
肥厚性瘢痕・ケロイドを切り取って、縫い寄せます。皮膚同士を寄せる場合は、皮膚に糸をかけて寄せるのではなく、皮膚の下の深いところをしっかりと縫合し、皮膚が自然に寄る状態をつくります。

放射線



ケロイドの手術後、電子線を1回~数回に分けて照射します。再発を予防する効果があります。部位によって照射線量を変える方法が使われています。

レーザー (保険適用外)*1



血管の数を減らしたり、皮膚に細かい穴をあけたりして皮膚の再生を促す治療です。

そのほか、安静・固定療法、圧迫療法、メイクアップ療法、精神的ケアなどがあります。

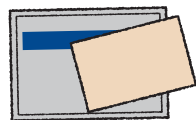
*1 参考資料：瘢痕・ケロイド治療研究会 編：ケロイド・肥厚性瘢痕診断・治療指針 2018. 全日本病院出版会；2018. p. 50

お薬の種類

「副腎皮質ホルモン剤」は通例、「ステロイド」といわれています。

ステロイド製剤のギモン

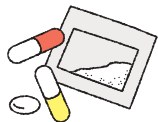貼付剤(貼るお薬)



ステロイドのテープ剤です。正常皮膚に影響しないよう、患部の大きさに合わせて貼ります。ステロイドテープ剤は、密封療法*1の効果によって、本来の作用の強さより1～2ランク効果がアップすることが期待できます。

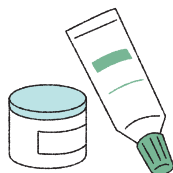*1 密封療法：患部に塗ったお薬をラップ状のもので覆い密封する方法

経口剤(飲むお薬)



広範囲の傷や自覚症状が強いときに、処方されます。抗アレルギー剤で皮膚の組織内の炎症を抑えるとともに、かゆみなどの自覚症状を抑える効果も期待できます。

塗布剤(塗るお薬)

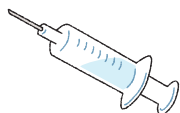

ステロイドの塗り薬は、作用の強さによって5段階に分類されています。

強	● ストロンゲスト
	● ベリーストロング
	● ストロング
	● マイルド
	● ウィーク
弱	

そのほか、非ステロイド系抗炎症剤や保湿剤などがあります。

注射剤

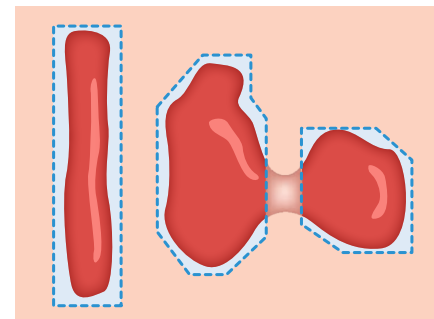


ステロイド注射剤は、1～2か月に1回くらいの頻度で使用します。

注射時の痛みを軽減するために、麻酔薬を使用することもあります。

Q ステロイドテープ剤の貼り方を教えてほしい

ケロイドは、赤く盛り上がった部分が徐々に周囲の皮膚に広がって行く傾向があります。広がって行く方向に、少し大きめに切って貼ることが大切です。周囲の正常に見える皮膚にも炎症があるのです。しばらく形が変わっていない肥厚性瘢痕には、同じくらいの大きさに切って貼るのがよいでしょう。ケロイドも増大傾向が止まったら、徐々にテープを小さくして、正常にみえる皮膚には貼らないようにしましょう。テープ剤は毎日貼り替えましょう。お風呂に入っているときにぬらしながらゆっくり丁寧に剥がすのがよいでしょう。患部を洗って乾かした後、新しいテープ剤を貼りましょう。



Q ステロイドテープ剤はいつまで続けられるの？

ステロイドテープ剤は、最初は3か月を目安に続けましょう。効果の程度によって、継続または、ほかの治療法を検討していきます。肥厚性瘢痕やケロイドの傷あとが平らになってきたら、貼る時間や期間を少しずつ減らして保湿剤などに変更していきます。

Q ステロイドの塗り薬はどのくらい塗ればいいのか？

ステロイドの塗り薬は、1日1回～数回を患部に塗りますが、処方されたお薬によって異なります。塗る量は医師の指示に従いましょう。塗り薬は、テープ剤などによるかぶれやかゆみがあるとき、テープ剤が貼りにくい箇所や皮膚表面の炎症などがあるときに使うとよいでしょう。